Fitur radiografis ameloblastoma pada *CBCT* dan panoramik

Anak Agung Istri Agung Feranasari[1*], Lusi epsilawati[1], Farina Pramanik[1]

[1]Departemen Radiologi, Fakultas Kedokteran Gigi Universitas Padjadjaran, Indonesia

***Korespodensi: agungferanasari@gmail.com**
Submisi: 24 Juli 2018; Penerimaan: 22 April 2020; Publikasi online: 30 April 2020
DOI: 10.24198/jkg.v31i.18062

ABSTRAK

Pendahuluan: Ameloblastoma adalah neoplasma agresif yang timbul dari sisa-sisa lamina dentalis dan enamel organ (epitel odontogenik). Pemeriksaan radiografi yang dilakukan, yaitu radiografi *CBCT* dan panoramik sebagai pemeriksaan penunjang untuk melihat lesi ameloblastoma. Tujuan laporan kasus untuk membantu menegakkan diagnosa dan menganalisis gambaran ameloblastoma dilihat dari radiograf *CBCT* dan panoramik. **Laporan kasus:** Pasien laki-laki usia 16 tahun datang ke RSGM Instalasi Radiologi Kedokteran Gigi RSGM UNPAD untuk dilakukan pemeriksaan radiografi *CBCT* dan panoramik. Hasil anamnesa menunjukkan ± 2 minggu yang lalu pasien mengeluh adanya rasa sakit pada regio kiri rahang bawah. Keadaan umum pasien menunjukkan baik dan tidak mempunyai penyakit sistemik. Hasil pemeriksaan intra oral menunjukkan adanya kemerahan, sakit pada regio gigi 37 dan gigi 38 belum tumbuh. Hasil pemeriksaan ekstra oral menunjukkan sakit, bengkak pada pipi kiri, wajah asimetris. Hasil radiograf menunjukkan adanya gambaran radiolusen, *well defined*, *corticated,* multilokuler serta perluasan lesi pada posterior maksila dan mandibula kiri. Radiograf *CBCT* dan panoramik dapat dijadikan sebagai pemeriksaan penunjang dalam menegakkan diagnosa. **Simpulan:** Gambaran radiograf ameloblastoma pada kasus ini menunjukkan radiolusen, well defined, corticated, multilokuler, serta perluasan lesi pada posterior maksila dan mandibula kiri.

Kata kunci: Ameloblastoma, CBCT, panoramik.

Radiographic feature of ameloblastoma on CBCT and panoramic

ABSTRACT

Introduction: *Ameloblastoma is aggressive neoplasm rose from the rest of the lamina dental and enamel organ (odontogenic epithelium). Radiographic examination was performed with CBCT and panoramic technique as supportive examination to observe the ameloblastoma lesion. The purpose of this report was to describe the diagnosis and analysis of the features of ameloblastoma observed from CBCT and panoramic radiographs.* ***Case report:*** *A 16-years-old male patient came to the radiology installation of Universitas Padjadjaran Dental Hospital to obtain CBCT and panoramic examination. The medical records showed ± two weeks prior, the patient complained of pain in the left jaw region. The general condition of the patient was good, with no systemic disease. Intraoral examination results showed redness, pain in the tooth region 37, and unerupted tooth number 38. The results of the extraoral examination showed pain, swelling in the left cheek, and asymmetrical face. Radiographic results showed radiolucent, well-defined, corticated, multilocular features and lesions extended posteriorly to the maxilla and left mandible. CBCT and panoramic radiograph thus can be used as investigations tools for diagnosis.* ***Conclusion:*** *Radiographic feature of ameloblastoma in this case shows radiolucent, well defined, corticated, multilocular, as well as the extended lesion in the posterior maxillary and left mandible.*

Keywords: *Ameloblastoma, CBCT, panoramic.*

PENDAHULUAN

Ameloblastoma adalah neoplasma agresif yang timbul dari sisa-sisa lamina dentalis dan organ enamel (epitel odontogenik). Sinonim dari ameloblastoma termasuk adamantinoma, adamantoblastoma, dan odontoma epitel. Ameloblastoma merupakan tumor odontogenik, neoplasma sejati odontogenik epitel yang paling umum terjadi meskipun hanya terdiri dari 1% dari seluruh tumor dan kista rahang. Sebagian besar kasus ameloblastoma terjadi pada daerah molar dan ramus mandibula, karakteristik pertumbuhannya agresif tetapi jinak, tumbuh lambat tetapi invasif lokal.[1-4] Neoplasma invasif lokal dengan insiden maksimum yang dilaporkan pada dekade ke-3 dan ke-4 kehidupan dan jarang pada masa kanak-kanak.[5]

Ameloblastoma dapat dibagi menjadi tipe *solid* atau multilokuler, tipe unikistik, dan tipe periperal.[6] Varian unikistik berkembang sebagai satu kesatuan atau dapat terbentuk dari lapisan epitel dari kista dentigerous; ini disebut mural (dalam dinding) ameloblastoma. Ameloblastoma biasanya terjadi pada dekade ketiga hingga keempat kehidupan dan rasio pria: wanita adalah 1:1. Enam subtipe histologis ameloblastoma terdiri dari: 1) folikel 2) plexiform 3) acanthomatus 4) granular 5) sel basal dan 6) tipe desmoplastik.[1-3,7-9]

Ameloblastomas tumbuh perlahan, dan gejalanya terjadi di tahap awal. Tumor ini sering ditemukan selama pemeriksaan gigi rutin. Gejalanya adanya pembengkakan pipi, asimetris pada wajah, dalam kebanyakan kasus, pasien dengan ameloblastoma tidak mengalami nyeri, paresthesia, fistula, pembentukan ulkus, atau gigi mengalami mobilitas. Tumor membesar, palpasi, adanya sensasi tulang yang keras atau krepitasi seperti tulang menipis. Jika lesi menghancurkan tulang, pembengkakan mungkin terasa keras atau berfluktuasi. Seiring pertumbuhannya, tumor ini dapat menyebabkan ekspansi tulang dan kadang-kadang erosi pada lempeng kortikal yang berdekatan dengan invasi dari jaringan lunak yang berdekatan.[1]

Pemeriksaan radiografi pada kasus ini, yaitu radiografi *CBCT* dan panoramik sebagai pemeriksaan penunjang untuk melihat gambaran ameloblastoma. Cone beam computed tomography (CBCT) telah dikembangkan dalam beberapa tahun terakhir sebagai modalitas pencitraan pilihan khusus untuk melihat daerah gigi dan maksilofasial. Pencitraan panoramik (juga disebut pantomografi) adalah teknik untuk menghasilkan satu gambar dari struktur wajah yang mencakup gigi rahang atas dan rahang bawah, lengkungan dan struktur pendukungnya.[1,10] Tujuan laporan kasus ini untuk membantu menegakkan diagnosa dan menganalisis gambaran ameloblastoma dilihat dari radiograf *CBCT* dan panoramik.

LAPORAN KASUS

Pasien laki-laki usia 16 tahun datang ke Instalasi Radiologi Kedokteran Gigi RSGM UNPAD dengan membawa surat rujukan dari spesialis bedah Mulut untuk dilakukan pemeriksaan radiografi *CBCT* dan panoramik. Hasil anamnesa ± 2 minggu yang lalu pasien mengeluh adanya rasa sakit pada regio kiri rahang bawah. Keadaan umum pasien menunjukkan baik dan tidak mempunyai penyakit sistemik. Hasil pemeriksaan ekstra oral menunjukkan sakit, bengkak pada pipi kiri, wajah asimetris (Gambar 1A, B).Hasil pemeriksaan intra oral menunjukkan adanya kemerahan, sakit pada regio gigi 37 dan gigi 38 belum tumbuh (Gambar 1C).

Hasil pemeriksaan radiograf *CBCT* gambaran koronal menunjukkan radiolusen, *well defined*, multilokuler, *corticated,* tampak ekspansi tulang kortikal dan meluas kearah bukal-lingual. Panjang dan lebar lesi ± 17,0 dan ± 22,9 mm. Tampak impaksi gigi 38 masuk canalis mandibula. Gambaran sagital menunjukkan radiolusen*, well defined*, *corticated,* multilokuler, meluas kearah gigi 37 sampai ramus mandibula kiri. Panjang dan lebar lesi ± 18,4 dan ± 28,0 mm. gambaran aksial menunjukkan radiolusen, *well defined*, *corticated,* multilokuler, tampak ekspansi tulang kortikal dan meluas kearah antero-posterior, bukal-lingual. Panjang dan lebar lesi ± 42,7 dan ± 19,8 mm (Gambar 2A, B dan C).

Hasil pemeriksaan radiograf panoramik menunjukkan terdapat gambaran radiolusen, well defined, multilokuler, *corticated,* meluas kearah posterior maksila dan ramus mandibula kiri, tampak impaksi gigi 38 posisi vertikal (Gambar 3). Hasil interpretasi dari radiograf CBCT dan panoramik menunjukkan suspek radiodiagnosis lesi ini adalah ameloblastoma. Pemeriksaan radiograf akan

A B C

Gambar 1. A,B,C. Foto klinis, pemeriksaan intraoral dan ekstra oral menunjukkan wajah asimetris

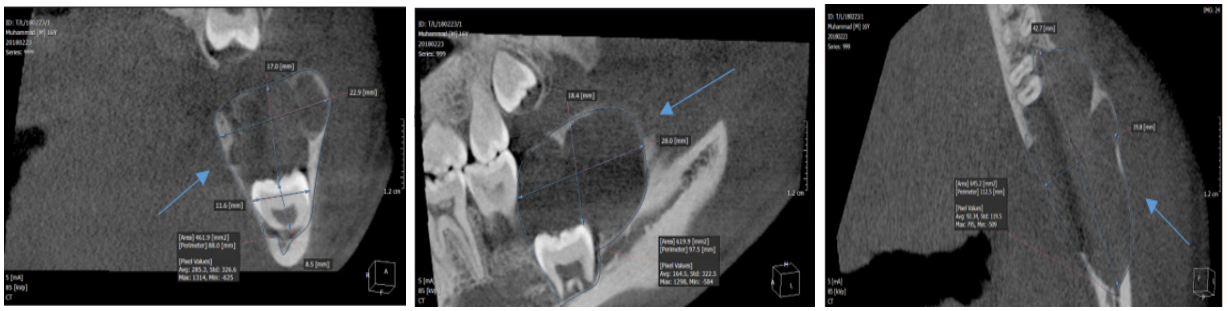

A B C

Gambar 2. A,B,C. Hasil pemeriksaan radiograf CBCT pada gambaran koronal, sagital dan aksial menunjukkan gambaran radiolusen, well defined, multilokuler

Gambar 3. Radiograf panoramik

dijadikan sebagai pemeriksaan penunjang untuk dilakukan tindakan perawatan selanjutnya oleh spesialis Bedah Mulut yang merujuk.

PEMBAHASAN

Pemeriksaan radiograf CBCT dan panoramik dalam kasus ini sangat membantu sebagai penunjang dalam menegakkan diagnosa. Selain itu evaluasi dari ameloblastoma dikombinasikan dengan modalitas pencitraan yang berbeda dan histopatologi sangat penting untuk menajemen ameloblastoma.[7] Hasil pemeriksaan radiograf pada kasus ini yang dilihat dari lokasi, bentuk, ciri khas, struktur internal, serta efek pada jaringan sekitar dari gambaran radiografnya dapat disimpulkan bahwa radiodiagnosis dari kasus ini adalah Amoloblastoma. Kasus ameloblastoma dilaporkan lebih sering ditemukan di daerah molar dan rahang, 80% dari kasus ameloblastoma yang ditemukan solid-multikistik. Menurut Di Cosola dkk[11], 9 kasus terletak di rahang bawah dan 1 di rahang atas. 7 kasus ameloblastoma terletak di sepertiga posterior tulang rahang, termasuk area gigi molar dan struktur di sebelahnya. Dalam 3 kasus tumor ditemukan di bagian anterior.[11] Ameloblastoma pada kasus ini juga ditemukan pada posterior rahang atas dan rahang bawah.

Ogunsalu dkk[3], menyebutkan bahwa resorpsi akar dapat terjadi baik dalam kasus unilokuler dan multilokular dengan atau tanpa gigi erupsi terkait dengan lesi. Pertumbuhan dan tingkat agresi tumor berdasarkan adanya resorpsi akar (karena resorpsi akar merupakan indikasi lesi yang lebih agresif),

sedikit kortikasi juga menandakan peningkatan laju pertumbuhan lesi. Ameloblastoma yang lebih sering ditemukan tipe multilokuler tanpa gigi yang tidak erupsi terkait dengan lesi dan biasanya kortikasinya kurang baik.[3]

Ameloblastoma secara radiograf biasanya radiolusen, unilokuler atau multilokuler adanya septa, *honeycomb,soap-bubble*, pola raket tenis. Di beberapa kasus, terjadi ekspansi pelat kortikal dan resorbsi akar.[12,13] Ameloblastoma pada kasus ini, terdapat gambaran radiolusen multilokuler, sedangkan perbedaan kasus ini adalah tidak ada gambaran *honeycomb* atau *soap-bubble* dan tidak adanya resorbsi akar yang terdapat pada gambaran ameloblastoma pada umumnya.

Gambaran Ameloblastoma pada umumnya menunjukkan bahwa terdapat gambaran radiolusen, *well defined*, *corticated,* lokasinya di molar sampai ramus madibula, bentuknya multilokuler atau unilokuler, struktur internalnya radiolusen dan bersepta tampilannya *honeycomb* atau *soap-bubble*. Efek pada jaringan sekitarnya menyebabkan resorbsi akar, perpindahan gigi, ekspansi tulang kortikal. Lesi pada maksila dapat meluas ke dalam sinus paranasal, orbit atau pangkal tengkorak.[1,8,14]

Diagnosa banding ameloblastoma adalah kista dentigerous unilokuler yang terletak di sekitar mahkota gigi tidak erupsi sering tidak bisa dibedakan. Penampilan dari septa tulang internal merupakan identifikasi untuk ameloblastoma, tetapi lesi lain juga memiliki septa internal seperti *odontogenic keratocyst, giant cell granuloma, odontogenic myxoma, and ossifying fibroma.*

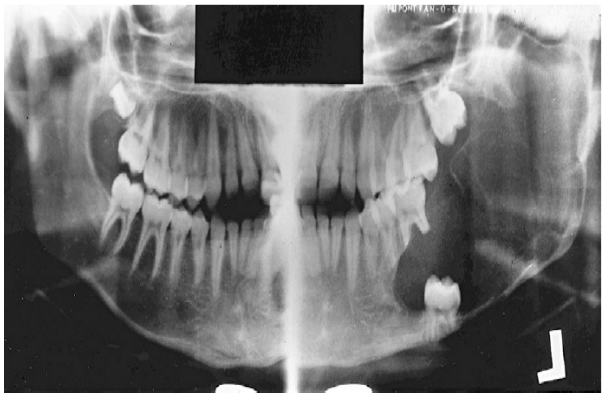

Gambar 4. Ameloblastoma unikistik dari oklusal ke M2 mandibula kiri yang menyebabkan ekspansi ekspansi mandibula dan ramus ke sigmoid notch dan leher condylar serta perpindahan inferior dari M2 rahang bawah dan resorpsi akar M1 kiri bawah

Odontogenic keratocyst berisi septa lengkung, tetapi biasanya keratocyst cenderung tumbuh di sepanjang tulang tanpa tanda ekspansi, yang merupakan karakteristik ameloblastoma. *Giant cell granuloma* terjadi pada kelompok usia yang lebih muda dan memiliki lebih banyak granular atau septa halus yang tidak jelas.[1]

Odontogenic myxoma memiliki septa yang tampak serupa namun, biasanya ada satu atau dua tipis tajam, septa lurus, yang merupakan karakteristik dari myxoma. myxomas tidak terlalu luas seperti ameloblastoma dan cenderung tumbuh di sepanjang tulang. Septa pada ossifying fibroma biasanya lebar, granular, dan tidak jelas, dan sering ada yang kecil, pola trabekula tidak beraturan.[1]

Pembedahan adalah pengobatan standar untuk ameloblastoma, yaitu dengan enukleasi atau kuretase rongga tulang. Ameloblastoma dapat kambuh jika prosedur bedah awal tidak menghilangkan seluruh tumor.[1,9,11] Kekambuhan dari tumor ini dapat memakan waktu bertahun-tahun, dan bahkan beberapa dekade untuk terjadi setelah operasi pertama.[4] Evaluasi dari ameloblastoma dikombinasikan dengan modalitas pencitraan yang berbeda dan histopatologi sangat penting untuk menajemen ameloblastoma.[7]

SIMPULAN

Gambaran radiograf ameloblastoma pada kasus ini menunjukkan radiolusen, *well defined*, *corticated*, multilokuler, serta perluasan lesi pada posterior maksila dan mandibula kiri.

DAFTAR PUSTAKA

1. White SC, Pharoah MJ. Oral radiology principles and interpretation. 7th ed. St. Louis Missouri: Elsevier Mosby; 2014.
2. Article O. Clinicopathological and demographic characteristics of ameloblastomas in a population from Bahia , Brazil Características clinicopatológicas e demográficas de. 2010;25(3):250-255. DOI: 10.1590/S1980-65232010000300006.
3. Ogunsalu C, Daisley H, Henry K, Bedayse S, White K, Jagdeo B, et al. A New Radiological Classification for Ameloblastoma Based on Analysis of 19 Cases West Indian Med J. 2006 Dec;55(6):434-9. DOI: 10.1590/s0043-

31442006000600013.

4. Medeiros M, Porto GG, Filho RL, Portela L, Vasconcellos RH. Ameloblastoma in the mandible. 2008;74(3):3470. DOI: 10.1590/S0034-72992008000300029.
5. Sharma R, Kumar MDSP. A Review of Literature on Ameloblastoma in Children and Adolescents and a Rare Case Report of Ameloblastoma in a 3-Year-Old Child. Craniomaxillofac Trauma Reconstr. 2012;5(3):161-8. DOI: 10.1055/s-0032-1313358.
6. Gümgüm S, Hosgoren B. Clinical and radiologic behaviour of ameloblastoma in 4 cases. J Can Dent Assoc. 2005 Jul-Aug;71(7):481-4.
7. Effio OA, Ogundana OM, Akinshipo AO, Akintoye SO. Ameloblastoma: current etiopathological concepts and management. 2018:307-316. DOI:10.1111/odi.12646.
8. Whaites E, Drage N. Essentials of Dental Radiography and Radiology. Fifth. (Elsevier, ed.). Toronto; 2013.
9. C, Mcclary AB, West R, Mcclary A C, Pollack J R, Fischbein N F, Holsinger C, Sunwoo J, Colevas A D. Ameloblastoma : a clinical review and trends in management. Eur Arch Oto-Rhino-Laryngology. 2015. DOI:10.1007/s00405-015-3631-8.
10. Pramanik F, Firman R N. Implan dental di Rumah Sakit Gigi Mulut Fakultas Kedokteran Gigi Universitas inserting dental implant at Dental Hospital of Faculty of Dentistry Padjajaran. 2015;14(1):50-4.
11. Di Cosola M, Turco M, Bizzoca G, Tavoulari K, Capodiferro S, EscuderoCastaño N, et al. Ameloblastoma of the jaw and maxillary bone : clinical study and report of our experience. 2007;23(6):367-3.
12. Nivetha K, Karthika, Sridhar, Pavani, Priya. Ameloblastoma - A case presentation. 2019;7(11):449-452. DOI: 10.18535/jmscr/v7i11.77
13. Suma M S, Sundaresh K J, Shruthy R, Mallikarjuna R. Ameloblastoma: an aggressive lesion of the mandible. 2013:4-8. DOI:10.1136/bcr-2013-200483.
14. Neville BW, Damm DD, Allen CM, Bouquot JE. Oral and maxillofacial pathology. 3rd ed. St. Louis Missouri; 2009.